Medical Library

Stanford University Library DEC 6 1902

Beitrag

zur

Kenntnis der systematisierten Naevi.

Inaugural-Dissertation

zur

Erlangung der Doktorwürde

der

hohen medizinischen Fakultät

der

Ruprecht-Karls-Universität zu Heidelberg

vorgelegt von

Paul Strasser,

Assistenzarzt der Medizinischen Poliklinik.

Dekan:
Geh. Rat Prof. Dr. Erb.

Referent:
Prof. Dr. Vierordt.

Heidelberg.
Universitäts-Buchdruckerei von J. Hörning.
1901.

Digitized by the Internet Archive
in 2026

https://archive.org/details/IA40153311_0015

v. Bärensprung hat im Jahre 1863 in den Charité-Annalen zum ersten Mal eine theoretische Erklärung eigentümlicher Naevusformen versucht, welche sich charakterisierten durch Halbseitigkeit, durch Streifen und Fleckenformation und durch Hypertrophie und Pigmentation der Cutispapillen.

v. Bärensprung gelangte zu der Ansicht, dass diese Naevusformen auf eine intrauterine Erkrankung von Spinalganglien zurückzuführen seien.

Auf Grund der auffallenden halbseitigen Lokalisation der Hauterkrankung führte v. Bärensprung die Bezeichnung „Naevus unius lateris“ für die Hautaffektion ein. Aber bald wurden auch doppelseitige Erkrankungen derselben Art publiziert, so dass Theodor Simon in einer Arbeit vom Jahre 1871, Bärensprungs Bezeichnung verwarf.

Theodor Simon sah das charakteristische dieser Hautveränderungen in der Ausbreitung mehr oder weniger genau im Gebiete eines oder mehrerer Hautnerven und schlug darum, gestützt auf 2 selbstbeobachtete Fälle, den noch heute vielfach gebrauchten Namen: „Nerven-Naevus“ vor.

In demselben Jahre trat auch Gerhardt für die neuropathische Natur dieser halbseitigen Muttermäler ein. Die nächste grosse Publikation auf diesem Gebiete erfolgte 1890 durch Philippson. In 2 selbstbeobachteten und 5 anderen Fällen aus der Litteratur wies er eine zum Teil ganz auffallende Übereinstimmung der Naevusstreifen mit den von Aug. Voigt entdeckten Grenzlinien der „Hauptverästelungsgebiete von Hautnerven“ nach.

In Anlehnung an Kaposis Auffassung dieser Hauterkrankung rechnete Philippson seine beiden Fälle zur Ichthyosis partialis.

1894 trat Theodor Spietschka in einer grösseren Arbeit energisch für den Zusammenhang dieser Hautaffektion mit den Hautnerven und Spinalganglien ein.

Die ausführlichste Arbeit über unsern Gegenstand stammt von Jadasohn aus dem Jahre 1895.

Hier finden wir sowohl ein gründliches Eingehen auf die Histologie der Erkrankung als auch eine ausführliche Kritik aller bisher aufgestellten Theorien über die Ätiologie.

Ausserdem wies Jadasohn zum ersten Mal auf die Übereinstimmung der Naevusstreifen mit den Haarstromrichtungen und den von Aug. Voigt zu ihrer Charakterisierung gezogenen Linien in einer Reihe von Fällen hin.

Im Gegensatz zu den früheren Autoren betonte Jadasohn sehr richtig, dass diese Naevusformen nicht aus einer der bekannten Theorien allein zu erklären seien, sondern dass den verschiedensten Faktoren wie Nervenverteilung, primärer Körpersegmentation, Hautspaltrichtungen, Blutgefässverteilung, Episthelleisten- und Haarstromrichtungen im einzelnen Falle ein mehr oder weniger grossen Einfluss auf die Entstehung und Lokalisation der Naevi zugeschrieben werden müsse, ja dass eine Reihe von Fällen nach den bis jetzt bekannten Theorien überhaupt nicht zu erklären seien. Als neue Bezeichnung für die Naevusformen führte Jadasohn den von Besnier und Hallopeau zuerst gebrauchten Namen: „systematisierter Naevus“ in die deutsche Litteratur ein, indem er mit diesen französischen Autoren das Hauptcharakteristikum in der eigentümlich systematisierten Anlage im Allgemeinen sah. Ausser den angeführten Hauptarbeiten fanden wir in der Litteratur noch eine Menge mehr oder weniger ausführlicher Einzel-

publikationen, (etwa 50 an der Zahl) welche wir zum Teil später noch erwähnen werden.

Als weiteren Beitrag zur Kasuistik dieser Naevusformen geben wir in folgendem einen in vieler Beziehung sehr interessanten Fall aus der Heidelberger Kinderklinik, der 1899 einige Zeit beobachtet wurde und 1901 nochmals zur Untersuchung kam. Es handelt sich um ein 8jähriges Mädchen, E. M. aus Lamprecht i. d. Pfalz.

Bei seiner Aufnahme 1899 in die Heidelberger Kinderklinik wurde folgender Befund aufgenommen:

Die Eltern leben beide noch. Der Vater ist gesund, die Mutter ist schon seit einigen Jahren unterleibsleidend, doch will sie zur Zeit der Geburt des Mädchens noch ganz gesund gewesen sein. Sie hatte im ganzen 2 normale Geburten durchgemacht. Das ältere Kind, ein Junge, war stets gesund und zeigt keine Spur einer ähnlichen Hautaffektion.

Das zweite Kind ist unsere Patientin.

Von Lues, Tuberkulose, Nerven- oder Geisteskrankheiten ist in der Familie nichts nachzuweisen. Ebenso sollen ähnliche Hauterkrankungen in der Familie oder der Verwandtschaft nicht vorgekommen sein.

Unsere Patientin sei rechtzeitig zur Welt gekommen. Der Verlauf der Schwangerschaft soll ein ganz normaler gewesen sein; von „Versehen“ oder sonstigen besonderen Vorkommnissen giebt die Mutter nichts an.

Das Kind sei bei der Geburt am ganzen Körper von durchaus normaler Beschaffenheit gewesen, besonders die Haut habe nichts abnormes dargeboten. In den ersten 6 Monaten, in denen das Kind von der Mutter gestillt wurde, sei es ganz gesund gewesen.

Auch bei der dann erfolgten künstlichen Ernährung habe das Kind nie an Verdauungsstörungen

gelitten, sondern sich kräftig entwickelt, mit 1 Jahre schon gelaufen und rechtzeitig sprechen gelernt.

Abgesehen von einer Masernerkrankung im 3. Lebensjahre und einigen Halsentzündungen, sei das Mädchen auch später stets gesund gewesen. Die ersten Anfänge eines Hautleidens sollen sich im 7. Monate gerade nach dem „Absetzen“ eingestellt haben.

Damals habe sich ziemlich plötzlich ein stark nässender Ausschlag mit Borkenbildung auf den Wangen und dem behaarten Kopfe eingestellt, der aber nach einem Vierteljahre schon wieder verschwunden sei.

Ungefähr zu derselben Zeit seien hell-dunkelbraune Flecken und Streifen auf der Haut der ganzen linken Körperhälfte aufgetreten. Genauere zeitliche Angaben über die Entstehung konnte die Mutter nicht machen, doch versichert dieselbe, dass das Kind noch beim Absetzen am ganzen Körper völlig weiss gewesen sei. Die dunkelgefärbten Hautstellen seien anfangs glatt und nicht erhaben gewesen, erst allmählich sei eine Verdickung dieser Stellen eingetreten und die glatte Oberfläche sei rauh und zum Teil warzig geworden.

Die Hautaffektion habe sich in ihrer ganzen Ausdehnung gleich von vorne herein entwickelt und sich bis heute, abgesehen von dem nässenden Ausschlage am Kopfe und den braunen Stellen der linken Wange, in keiner Weise verändert. Nur die Intensität der Pigmentierung soll angeblich öfter gewechselt haben. Zur Zeit des Auftretens der Hautaffektion soll das Kind sonst vollkommen gesund gewesen sein.

Während die normale Haarfarbe des Kindes stets braun gewesen sei, hätten die braunen verdickten Stellen auf dem Kopfe von Anfang an nur spärliche, etwa 1—2 cm lange, feinste, hellgelbe Härchen getragen.

Bisher sei gegen die Hauterkrankung nichts äusserlich oder innerlich angewandt worden; nur die braunen Stellen auf der linken Wange seien schon vor längerer Zeit durch eine sehr scharfe Salbe, welche eine heftige Hautentzündung hervorgerufen habe, fast ganz zum Verschwinden gebracht. Vor acht Tagen sei von neuem ein sehr nässender Ausschlag mit Borkenbildung am Kopfe aufgetreten. Die Haare seien an diesen Stellen stark ausgefallen und feinste, helle Wollhärchen hätten sich gebildet.

Der **Status praesens** bei der Aufnahme am 26. Juli 1899 in die Heidelberger Kinderklinik ergab:

Patientin ist ihrem Alter entsprechend entwickelt, von grazilem Knochenbau, Muskulatur und Fettpolster sind nur mässig stark entwickelt.

Der Thorax zeigt ganz leichte rachitische Verkrümmungen. Die Schleimhäute sind normal gefärbt. Nirgends ausser am Halse bestehen Drüsenschwellungen.

Die inneren Organe sind vollkommen gesund. Das Nervensystem verhält sich in jeder Beziehung normal. Das Kind macht einen durchaus geweckten und intelligenten Eindruck.

Bei der Inspektion fällt sofort eine ganz auffallende Veränderung der Haut, vorwiegend der linken Körperhälfte auf. Hellbraun-dunkelbraun gefärbte Stellen in eigentümlicher Flecken- und Streifenformation angeordnet, ziehen in mehr oder weniger dichter Verteilung über die linke Rumpfhälfte, den linken Arm und das linke Bein, zum Teil scharf in der Mittellinie abschneidend. Am Halse und am Kopfe ist die Affektion aber doppelseitig. An der Vorderseite des Rumpfes und am linken Arme machen die Naevusstreifen den Eindruck, als wenn sie durch den Strich eines nicht voll mit brauner Farbe getränkten breiten Pinsels entstanden wären.

Die braunen Flecken und Streifen setzen sich aus meistens nur hirsekorngrossen, zum geringeren

Teil auch grösseren, warzenförmigen Excrescenzen der Haut zusammen.

An manchen Stellen ist die Pigmentation eine sehr geringe, an anderen eine fast schwarzbraune; dazwischen finden sich alle Übergänge.

Die warzigen Hautstellen fühlen sich, abgesehen von den ekzematösen Stellen des Kopfes, vollkommen trocken und nur mässig hornig an; nur an wenigen Stellen ist die Hornbildung eine stärkere.

Die Haut zwischen den pigmentierten, verrucösen Stellen erscheint vollkommen normal. Auch am Kopfe erkennt man zwischen und unter dem frisch aufgetretenen nässenden Ekzem, Streifen und Flecken, welche sich aus einer Unzahl kleiner papillomatöser Wucherungen zusammensetzen. An diesen Stellen am Kopfe fehlen die normalen Kopfhaare; sie sind durch feinste, weisslichgelbe, ganz kurze und spärlich stehende Wollhärchen ersetzt.

Bei einer erst vor kurzem, etwa zwei Jahre nach der Aufnahme in die Heidelberger Kinderklinik, vorgenommenen neuen Untersuchung des Kindes fand ich das nässende Ekzem des Kopfes fast völlig abgeheilt, nur eine leichte Schuppung war noch nachzuweisen. Jetzt konnte man weit deutlicher als bei Bestehen der Ekzemes die Form und Ausbreitung der Naevusstellen auf dem behaarten Kopfe und ihre Zusammensetzung aus feinen pigmentierten Hautwärzchen beobachten.

Die normalen Kopfhaare waren an diesen Stellen wie früher durch spärliche, feinste Lanugohärchen ersetzt. Sonst bot die Hautaffektion genau dasselbe Bild wie zwei Jahre vorher dar.

Die Lokalisation des ausgebreiteten Naevus und seine Beschaffenheit im einzelnen ist folgende:

Am Kopfe und Halse ist die Affektion doppelseitig und zeigt eine zum Teil ganz auffallende Symmetrie.

Auf dem behaarten Kopfe finden sich unregel-

mässig um den Kopfwirbel gruppiert, verrucöse, mässig pigmentierte Flecken von 2—5 Mark-Stückgrösse. Die Hautwärzchen sind hier nur stecknadelkopfgross, aber äusserst zahlreich.

Die Verhornung der Hautwärzchen ist durchaus keine starke

Die jetzt langen braunen Kopfhaare fehlen an diesen Stellen, welche mit weitstehenden, feinsten, fast gar nicht pigmentierten Lanugohärchen besetzt sind.

Genau auf der Höhe des Scheitels liegt ein gesichtswärts konvexer, etwa 3 cm breiter Naevusstreifen ungefähr nach Art eines Kinderkammes auf, welcher mit seinen beiden Schenkeln symmetrisch auf die äusseren Augenwinkel zuzieht, links bis zur Haargrenze, rechts etwas weniger weit herabreichend. Dieser Streifenbogen bietet sonst genau dieselben Eigenschaften als die übrigen Naevusstellen des behaarten Kopfes.

Bei der Betrachtung des Kopfes von hinten fallen 2 medianwärts konvexe Streifen von ganz derselben Beschaffenheit auf, welche symmetrisch vom Scheitel hinter den Ohren herunterziehen, um dann lateralwärts leicht konvex umbiegend, wieder ganz symmetrisch ein Stück weit auf den Nacken überzugreifen und etwas unterhalb des Halsansatzes zu endigen. Diese beiden Streifenbogen des behaarten Kopfes laufen aber auch an der Haargrenze des Nackens medianwärts zusammen und schicken gewissermassen 2 schmälere Ausläufer links und rechts neben der Nackenmittellinie nach unten, welche etwas tiefer als die seitlichen Nackenbogen endigen.

Sobald die Streifen die Haargrenzen verlassen, hört bei allen vier die Lanugobehaarung auf und die Pigmentation steigert sich bis zu einem dunkelen Braun.

Die Naevusstellen des Gesichtes sind, wahrscheinlich durch jene in der Anamnese angeführte

„scharfe Salbe“ fast ganz geschwunden, sollen aber nach Angabe der Eltern früher auf der linken Wange unangenehm aufgefallen sein. Genaueres über die Grösse und Lokalisation dieser naevösen Stellen ist nicht zu erfahren. Was man jetzt noch im Gesichte sieht, sind zwei nicht uninteressante Streifen, beide durch mittelgrosse, weiche, wenig pigmentierte Warzen gebildet.

Der eine zieht in umgekehrt S-förmiger Krümmung vom linken inneren Augenwinkel haarwärts, der andere, noch weniger pigmentierte läuft vom rechten Mundwinkel in nach oben leicht konvexen Bogen nach aussen und unten.

Die ganze linke Backe zeigt eine etwas unebene, zum Teil altnarbige Oberfläche.

Bemerkenswert ist noch ein rosiges Wärzchen, das wie ein spitzes Kondylom im linken Mundwinkel sitzt.

Die Schleimhäute des Mundes sind frei bis auf die Oberfläche der Zunge; hier findet sich eine nach vorne mit zwei Lappen vorspringende (der grössere Lappen links) Zone der mittleren Zungenoberfläche, auf welcher die Papillen stark gewuchert sind.

Der Geschmack für sauer und süss ist an diesen Stellen erhalten.

An der linken Halsseite zieht ein etwa $2^1/_2$ cm breiter stark pigmentierter, wenig erhabener, aus feinsten, mässig verhornten Wärzchen gebildeter Streifen, am vorderen Rande des Sternocleido-masteoideus beginnend, etwas unterhalb der Kopfhalsgrenze, horizontal medianwärts und greift 1—2 cm über die Mittellinie herüber.

Auf der rechten Halsseite fehlt ein solcher Streifen. Ein nur $^1/_2$ cm breiter, etwas mehr erhabener und wenig pigmentierter Streifen, der sich ziemlich weich anfühlt, läuft etwa parallel mit dem Unterkieferrande, ebenfalls an der linken Halsseite medianwärts. Der Streifen hat eine Länge von 6 cm.

Auch zu diesem Streifen fehlt das Symmetriebild auf der rechten Halsseite.

Vorne am Halse breitet sich ein durchsichtiges Wölkchen fein verstreuter, nur ganz schwach pigmentierter, wenig erhabener, feinster Wärzchen clavicular- und schulterwärts aus, vorne noch etwas über die Mittellinie hinausschwärmend.

Unterhalb der Clavicula findet, abgesehen von einer Stelle am Rücken, kein Überschreiten der Mittellinie mehr statt.

Vorne am Rumpfe ist die Anordnung der Efflorescenzen eine ausgesprochen streifige. Ungefähr am Processus ensiformis schmal beginnend, zieht ein die vordere Mittellinie nicht ganz erreichender Streifen von etwa 5 cm Breite, einen nach unten konvexen Bogen bildend, schulterwärts und geht oberhalb der Achselhöhle auf die Innenseite des linken Oberarmes über.

Oberhalb dieses Streifens ist der Rumpf und die Schulter nur ganz gering affiziert.

Der Streifen wird von Gruppen mässig pigmentierter, hirsekorngrosser, mässig verhornter Hautwärzchen gebildet, welche viele Fleckchen normaler Haut zwischen sich fassen; am Oberarm ist der Streifen etwas dunkler gefärbt.

Weiter unten, an der linken Rumpfseite finden sich drei mehr oder weniger deutlich ausgeprägte Bogenstreifen von etwa 5 cm Breite im Durchschnitt. Die Bogen beginnen etwa 2 cm von der vorderen Mittellinie zwischen Processus ensiformis und Nabel und haben dieselbe Zusammensetzung und Pigmentstärke als der höher liegende Streifen am Thorax. Alle drei Bogen laufen ungefähr parallel zu einander, zuerst schräg nach oben und aussen, die Intercostalräume querend, bis sie in der Mammillarlinie etwa den höchsten Punkt erreichen, fallen dann in einem Winkel von 90° bis 45° (die oberen in grösserem Winkel als die unteren) nach unten ab,

um in der hinteren Axillarlinie in einen breiten, mit kleinsten, leicht pigmentierten Wärzchen dichtbesetzten Naevusfleck auszulaufen, welcher Fleck am Rücken leicht ansteigend mit einer Spitze die hintere Mittellinie etwa 4 cm überschreitet.

Unterhalb dieser drei Streifen ist die linke vordere und seitliche Bauchhaut diffus hellbraun pigmentiert und mit feinsten Wärzchen dicht besät. Das Auffallendste ist hier die scharfe Begrenzung in der Mittellinie vom Nabel biz zur Symphyse mit streifenförmiger deutlich stärkerer Pigmentation und Warzenbildung.

Am linken Labium majus findet sich ähnlich wie am linken Mundwinkel ein spitzes, nicht pigmentiertes Papillom.

Am Rücken hatte ich schon jenen mit feinsten Wärzchen besäten Fleck hervorgehoben, in den die drei abgeknickten Streifen vorne am Rumpfe zusammenlaufen und welcher hinten die Mittellinie überschreitet.

Oberhalb dieses Fleckes sieht man über der Wirbelsäule zwei hochinteressante Naevusbildungen: Ungefähr am 6. Brustwirbel liegt ein wenig erhabener diffus pigmentierter Naevusfleck in Form eines Keiles oder einer /-Fläche mit der Spitze nach unten, genau in der Mittellinie. Darüber, am 2. Brustwirbel ein kleiner etwas weniger deutlicher Fleck von derselben Form. Ferner laufen, vom inneren Scapularand ausgehend, in leicht nach unten konvexen Bogen drei mehr oder weniger deutliche, etwa $^1/_2 - 1$ cm breite, warzige Pigmentstreifen nach dem linken Oberarm herüber. Diese Streifen werden am Oberarm undeutlicher und gehen hier mehr in die Längsrichtung des Armes über.

Der linke Arm ist ziemlich stark befallen. Von der Brust her greift, wie schon beim Rumpfe erwähnt, ein breiter, warziger Pigmentstreifen auf die Innen- und Vorderseite des Oberarmes über, welcher das obere Drittel der Innen- und Vorderseite

des Oberarmes einnimmt und sich dann nach innen und hinten um den Arm herumwindet, um sich, stark verschmälert und pigmentärmer, weiter nach unten fortzusetzen. Vom Rücken aus ziehen, wie schon beim Rücken gesagt, einige Naevusstreifen über die Schulter auf den linken Oberarm, hier in Längsrichtung übergehend.

An der Hinter- und Aussenseite des Oberarms finden sich überall warzige Pigmentflecke, die aber nicht ausgesprochen in Streifenform, sondern ganz unregelmässig angeordnet sind.

Denken wir uns (wie das auf der Photographie der Fall ist) den linken Arm vertikal herabhängend und die Handfläche nach vorne gerichtet, so sehen wir von der Mitte des Oberarmes an zahlreich parallele Streifen den Arm herabziehen, deren radiale Gruppe über der Ellenbogenbeuge leicht radialwärts sich wendet.

Die Streifen ziehen den linken Unterarm herab, im Allgemeinen ein längliches Mittelfeld ziemlich normaler Haut freilassend.

Die innere Fläche der linken Hand ist diffus molluscös verdickt, ohne besondere Warzenbildung. Auch auf dem linken Handrücken finden sich zahlreiche, leicht pigmentierte Wärzchen.

Die grössten Warzenbildungen des ganzen Körpers sieht man an der Rückseite der Finger der linken Hand über den Mittelgelenken und den proximalen Zeigefingergelenken. Hier bildet die Haut bis linsengrosse, ganz weiche, kaum pigmentierte Warzen mit zerklüfteter Oberfläche.

Am linken Bein findet sich am Oberschenkel ein mit feinsten, leicht pigmentierten Wärzchen besetzter, handgrosser Fleck von unregelmässiger Form und unscharfer Begrenzung. Ausserdem zieht vom linken Labium majus aus eine etwa $^1/_2$ cm breite, erhabene, wenig pigmentierte und wenig verhornte (darum auf der Photographie wenig zu sehen) Linie

über die Innenseite des Oberschenkels herab, durch die Kniekehle etwas medianwärts von der Mittellinie, über die Hinter- und Innenseite des Unterschenkels in leicht S-förmiger Krümmung weiterlaufend, hinter dem inneren Knöchel bis zur Ferse und endigt hier in einer derben Hornschwiele.

Die rechte Hälfte des Rumpfes unterhalb der Clavicula, sowie die rechten Extremitäten sind frei von irgendwie wesentlichen Warzenbildungen; nur drei kleine Warzen finden sich am rechten Unterarm in unregelmässiger Anordnung.

Diagnose: Wir haben es in unserem eben geschilderten Falle mit einem wesentlich strichförmigen, warzigen, mehr oder wenig stark braun-gefärbten, wenig hornigen Naevus zu thun von ausgesprochener Halbseitigkeit an Rumpf und Extremitäten, und ganz auffallender Lokalisation im einzelnen.

Wir tragen kein Bedenken, diese Hauterkrankung ihrem ganzen Habitus nach zu den Naevis zu rechnen, trotzdem nach Angabe der Eltern das Leiden erst im 6. Monate nach der Geburt in Anschluss an ein Ekzem des Kopfes entstanden sein soll; denn in der Litteratur finden sich zahlreiche Fälle von strichförmigen, warzigen Naevis, welche erst im Verlaufe des 1. Lebensjahres oder noch später entstanden sind.

In einer Reihe von Fällen waren bei der Geburt nur rötliche, flache Flecken vorhanden, welche im Verlaufe des 1. Lebensjahres oder auch später (in einem Falle erst zur Zeit der Pubertät) warzig auswuchsen und sich pigmentierten.

Ledermann berichtet über einen Fall, bei dem zur Zeit der Geburt nur ein verrucöser Naevusstreifen auf der rechten Backe und der Fossa cruralis des Oberschenkels bestand.

In späterer Lebenszeit trat eine hartnäckige Psoriasis auf, welche auch die Naevusstellen ergriff, und jetzt erst breiteten sich diese strichförmig das

ganze Bein hinunter aus bis hinter den inneren Knöchel.

Dieser Fall Ledermanns hat insofern eine gewisse Ähnlichkeit mit dem unsrigen, als auch in unserem Falle die Naevusbildung sich angeschlossen haben soll an eine akute Hauterkrankung, ein nässendes Ekzem des Kopfes.

Spietschka hat einen „Naevus verrucopapillomatosus pigmentosus" bei einem 28-jährigen Manne beschrieben, welcher Naevus angeblich nach einem kalten Bade im 6. Lebensjahre sehr gewachsen sein soll.

In all diesen Fällen extrauteriner Entstehung oder extrauterinen Wachstums von naevusartigen Hauterkrankungen stehen die Autoren nicht an, die Diagnose eines Naevus zu stellen.

Wir sehen daraus, dass das Angeborensein, wie auch schon Hebra sagt, wohl ein Hauptcharakteristikum, aber doch keine conditio sine qua non dieses überhaupt unscharfen und schwer abzugrenzenden Begriffes ist.

Jedenfalls stehen die meisten der Autoren nicht auf der Seite Kaposis, welcher die Naevusnatur dieser strichförmigen verrucösen Hauterkrankung überhaupt leugnet und sie als Ichthyosis partialis zur Ichthyosis rechnet.

Uebrigens zeigt die grössere Anzahl der strichförmigen verrucösen Naevi, wie die meisten Naevi überhaupt (Unna), keine stärkere Verhornung und kann schon darum nicht zur Ichthyosis gerechnet werden.

Auch unser Fall bietet, abgesehen von der Schwiele an der Innenseite der linken Ferse, keine Stelle stärkerer Hornbildung.

Pathologische Anatomie.

Wir kommen zur pathologischen Anatomie der strichförmigen verrucösen Naevi.

Eine histologische Untersuchung konnte in unserem Falle infolge äusserer Schwierigkeiten nicht vorgenommen werden. Doch soviel steht fest, dass, wie schon öfter hervorgehoben wurde, die Hornschichte der Haut an den warzigen Stellen nicht wesentlich verdickt ist, sondern dass den unter der Epidermis liegenden Teilen, besonders der Cutis, der wesentlichste Anteil an der Warzenbildung zukommt.

Die besten histologischen Untersuchungen streifenförmiger, verrucöser Naevi verdanken wir Jadasohn.

Jadasohn untersuchte histologisch drei Naevusstreifen desselben Individuums, welche, abgesehen von verschiedenstarker Verhornung und Pigmentation, makroscopisch ungefähr die gleiche histologische Zusammensetzung zu haben schienen. Jadasohn erhielt dabei drei histologisch ganz verschiedene Befunde:

Das I. Präparat (Streifen von der Linea alba) zeigte eine etwa normale Epidermis, deren Retezapfen nur hie und da etwas in die Tiefe gewuchert waren.

Die centrale Parthie der Streifenwölbung wurde gebildet durch eine Tumormasse an der Papillarcutisgrenze: in einem Fachwerk, das aus zellarmen, bindegewebigem Septen gebildet wird, liegen dichtgedrängte Zellmassen mit grossem, sich hellfärbenden Kern. Diese Zellstränge zeigen nirgends ein Lumen und stehen nirgends mit der Epidermis in Verbindung.

In den lateralen Partien des verrucösen Streifens fand sich ebenfalls eine normale Epidermis mit nur ganz gering nach unten ausgewachsenen Retezapfen.

Um die Gefässe herum lagen Haufen und Stränge von Zellen zum Teil mit nur wenig Protoplasmamasse und sich intensiv färbendem Kern, zum Teil mit mehr Protoplasma und bläschenförmigem Kerne. Die Ab-

kunft dieser grossen bläschenförmigen Zellen ist noch strittig.

Recklinghausen rechnet sie zu den Lymphangiomzellen, Unna sieht in ihnen „embryonal abgepfropfte“ Epithelmassen.

In dem II. Präparat Jadasohns (Streifen vom Oberschenkel) war sowohl Epidermis als Cutis normal und die Streifenwölbung wurde gebildet durch mächtige, sonst ganz normale Talgdrüsenmassen, welche nur durch einen schmalen Bindegewebsstreifen von der Haut getrennt waren.

Das III. Präparat (Streifen vom inneren Fussrand), welche schon makroskopisch hornig sich darstellte, liess auch mikroskopisch eine Verdickung der Hornschichte erkennen: Von der Epidermis aus ziehen Stränge von unregelmässiger Form in die Cutis hinein, zum Teil einander durchflechtend. An einzelnen Stellen liegen unter der Epidermis eigentümliche, mit hornigen Massen gefüllte Cysten, welche auch Unna in seinen „harten Naevis“ gefunden hat.

Diese sind in Kürze die histologischen Befunde Jadasohns.

Die meisten Naevusstreifen unseres Falles werden wohl die histologische Zusammensetzung des II. Präparates von Jadasohn besitzen (ihrem makroskopischen Verhalten nach zu urteilen). Ob sich auch Talgdrüsenmassen darunter finden, lässt sich ohne mikroskopische Untersuchung natürlich nicht sagen. Die schwielige Stelle an der linken Ferse unserer Patientin dürfte histologisch dem III. Präparate von Jadasohn entsprechen.

Es sei noch erwähnt, dass Petersen einen linearen verrucösen Naevus unius lateris aus Knäuldrüsentumormassen histologisch zusammengesetzt fand.

Klinisches Bild und Verlauf.

Der klinische Verlauf der verrucösen, strichförmigen Naevi ist im Allgemeinen ein sehr einförmiger.

Wie schon hervorgehoben sind diese Naevi zum Teil angeboren in ihrer ganzen Ausdehnung und Beschaffenheit und wachsen extrauterin nur mit dem Körper des Trägers mit; in einer Reihe von Fällen findet aber noch extrauterin eine weitere Ausbreitung statt oder eine Entwicklung der warzigen Form aus angeboren flachen Flecken oder sehr häufig eine Zunahme der Pigmentation. So veröffentlichte z. B. Ransom einen Fall, bei dem er zur Zeit der Pubertät ein stärkeres, letztes Wachstum der Naevusefflorescenzen stattgefunden hat. Nicht selten tritt der Naevus auf einer bei der Geburt noch völlig normalen Haut erst im Verlaufe des ersten Lebensjahres oder auch noch später in die Erscheinung.

Unser Fall bietet seinem klinischen Verlaufe nach insofern etwas besonderes, als er nach der bestimmten Angabe der Eltern erst im 6. Monate nach der Geburt entstanden sein soll und zwar wie schon erwähnt wurde, im Anschluss an eine nässende Flechte des Kopfes. Der Naevus soll sich damals ziemlich schnell in seiner ganzen Ausdehnung entwickelt haben, dann aber nicht weiter verändert haben bis auf die Pigmentation, welche interessanterweise bald heller, bald dunkler gewesen sein soll.

In der Litteratur habe ich nichts von einem solchen öfteren Wechsel der Pigmentation finden können; nur begegnete ich vielfach der Angabe, dass die Naevusstellen bei ihrem Entstehen gar nicht oder nur wenig pigmentiert gewesen seien und erst allmählich sich stärker gefärbt hätten.

Von einem Wechsel des Gesamtbildes eines streifenförmigen, warzigen Naevus berichtet Buri bei Gelegenheit der Demonstration eines Falles in Basel. Nach Angabe der Eltern soll in Buris Falle sich die Hautaffektion wiederholt zur Zeit intercurrenter Erkrankungen verschlimmert haben und nach Ablauf der Erkrankung wieder langsam gebessert haben.

Spontanheilungen streifenförmiger verrucöser

Naevi finden sich in der Litteratur nur zwei (ein Fall von Neumann).

Therapie.

Lassar berichtet über die vollständige Heilung eines ausgedehnten verrucösen, streifigen Naevus bei einem Kinde unter 5wöchentlicher innerlicher Arsenbehandlung.

Einen Fall sah Unna sich zurückbilden bei einer lokalen Behandlung mit Jodnelkenöl.

Sonst sind keine wesentlichen Erfolge äusserer oder innerer Therapie zu berichten. Mechanisch oder chemisch entfernte Teile solcher Naevi wachsen im Allgemeinen nicht wieder nach.

In unserem Falle sollen frühere Pigmentstreifen der linken Backe durch eine „scharfe Salbe“ beseitigt worden sein, was, nach den vorhandenen Narbenresten zu schliessen, auch glaublich erscheint.

Eine in unserm Falle in der Kinderklinik eingeleitete Behandlung mit Thyreoïdintabletten hatte zwar keinen deutlich positiven Erfolg, doch trat nach Aufhören der Thrycoïdinkur vorübergehend deutlich eine stärkere Wucherung der verrucösen Efflorescenzen auf, welche später wieder langsam zurückging. (Die Behandlung konnte infolge Indolenz der Eltern nicht strikte und nicht lange genug durchgeführt werden.)

Joseph empfiehlt in seinem Lehrbuch diese Behandlung mit Thyreoïdintabletten (0,3 tägl.) längere Zeit hindurch, noch als die wirksamste.

Auch Don und Glück wollen einen günstigen Einfluss bei Thyreoïdinbehandlung verrucöser Naevi gesehen haben. Auch diese Autoren heben ausdrücklich hervor, dass erst nach längerer Thyreoïdinkur ein günstiger Einfluss zu erwarten sei; so sei eine günstige Wirkung in einem Falle erst nach dem Verbrauch von 240 Tabletten hervorgetreten.

Sekundäre Veränderungen.

Von sekundären malignen Veränderungen streifiger verrucöser Naevi ist in der Litteratur kaum etwas zu finden. Doch eine weniger verhängnisvolle, aber darum doch sehr interessante sekundäre Veränderung begegnete uns häufig in der Litteratur und findet sich auch in unserem Falle: die ekzematöse Entzündung streifiger verrucöser Naevi. Kaposi, Jadasohn, Philippson, Galewsky und andere Autoren berichten darüber.

Bei solchen ekzematösen Entzündungen spielen mechanische Schädlichkeiten (z. B. Reibung oder Maceration bei Sitz in der Achselhöhle) wohl nur eine nebensächliche Rolle. Die grosse Mehrzahl dieser ekzematösen Entzündungen sind nach Jadasohn zurückzuführen auf einen gewissen latenten Entzündungszustand dieser Naevi, welcher anatomisch-histologisch zum Ausdruck kommt in der stets vorhandenen Ansammlung von leucocytenartigen Rundzellen um die Gefässe. Dieser latente Entzündungszustand wird nach Jadasohn bei geringen äusseren Anlässen leicht zur offenkundigen Entzündung. Soviel über sekundäre Veränderung dieser Naevusformen.

Lokalisation.

Wir kommen jetzt zum interessantesten Teile unserer Aufgabe, zur Besprechung der Lokalisation unseres Naevus.

Der erste, welchem das gesetzmässige, das systematisierte in der Lokalisation der streifigen Warzennaevi auffiel, und welcher daraus Schlüsse auf die Ätiologie zog, war v. Bärensprung.

Seit v. Bärensprung hat man bald mit mehr, bald mit weniger Erfolg die verschiedensten Organsysteme in lokale und ursächliche Beziehung zu den halbseitigen Streifennaevi gebracht. Manches in der Lokalisation dieser Naevi ist dadurch klarer geworden,

aber die Erklärung eines Falles ganz aus einem oder mehreren der bekannten Liniensysteme ist bis heute nicht möglich gewesen. Bei genauer Prüfung hat man meistens gefunden, dass bei demselben Individuum ein Teil der Naevusefflorenscenzen mit diesem, ein anderer Teil mit jenem Liniensysteme in Beziehung gebracht werden kann, dass aber fast in allen Fällen ein Rest von Naevusstreifen und Flecken mit keinem der bekannten Liniensysteme des Körpers übereinstimmt.

Auf manche Fälle soll nach den Angaben in der Litteratur überhaupt kein Liniensytem gepasst haben, trotzdem auch in diesen Fällen eine gewisse Gesetzmässigkeit in den eigenartig angeordneten Naevusefflorescenzen zu liegen schien. Darum ist die Bezeichnung von Besnier und Hallopeau: „systematisierter Naevus", welche auch Jadasohn gebraucht, die charakteristischste und beste für diese Gruppe von Naevis, deren häufigster Vertreter der Naevus verrucoso-pigmentosus ist. Ausser den streifigen Warzennaevi zeigen auch multiple glatte Fleckenmäler (Jodasohn) oder Gefässmäler öfter eine solche systematisierte Anordnung.

Die Lokalisation der systematisierten Naevi ist bisher in Beziehung gebracht:

1) mit dem Verlaufe von Nervenstämmen.

2) mit dem Ausbreitungsgebiete von Hautnerven.

3) mit dem Verbreitungsgebiete von Spinalnerven und der primären Körpersegmentation (Pecirca).

4) mit den sogenannten Voigt'schen Grenzlinien.

5) mit der Anordnung der Spaltrichtungen der Haut.

6) mit den Haarströmen und den Grenzlinien der Haarstromgebiete.

7) mit dem Verlaufe von Blutgefässen und Lymphgefässen.

Aus dieser Zusammenstellung sehen wir, dass

die Beziehung zum Nervensystem eine grosse Rolle spielt in der ätiologischen Beurteilung der systematisierten Naevi.

Eine ganze Reihe bedeutender Autoren haben sich für den neurotischen Ursprung der systematisierten Naevi ausgesprochen, so von Bärensprung, Th. Simon, Gerhardt, Recklinghausen, Lesser, Spietschka und andere.

Neben der öfter gefundenen Congruenz der Naevusefflorescenzen mit Nervenstämmen oder Nervengebieten führen diese Autoren als Beweise für den ätiologischen Zusammenhang mit dem Nervensysteme noch an: das gleichzeitige Verkommen nervöser Defekte bei dem naevusaffizierten Individuum (Meissner), die oft zosterartige Ausbreitung (Spietschka) der Naevusstreifen am Rumpfe, und vor allem das Auftreten systematisierter Naevi direkt nach schweren Erkrankungen des Nervensystemes, (Gerhardt, Saalfeld und andere); doch muss hervorgehoben werden, dass solche Fälle, wo nervöse Störungen in Beziehung zu systematisierten Naevi gebracht werden können, im allgemeinen sehr selten sind.

Lassar giebt an, unter 100 Fällen nur 11 gefunden zu haben, wo eventuell eine centrale Störung als Ursache des Naevus angesehen werden könne. In der weitaus grössten Anzahl der Fälle liegen keinerlei Störungen des Nervensystems, auch keine nervöse Belastung vor. Auch in unserem Falle ist das Nervensystem des Kindes völlig intakt; keinerlei nervöse Erkrankungen sind vorhergegangen, jede nervöse Belastung fehlt. Das einzige ätiologische Moment, das sonst noch öfter in der Litteratur angeführt wird, ist das sogenannte „Versehen“ der Mutter in der Schwangerschaft.

Die Thatsache, dass dieses „Versehen“ sich verhältnismässig häufig in der Anamnese von Naevuspatienten findet, dürfte wohl darin seine Erklärung finden, dass diese dem Volksglauben entsprungene,

weitverbreitete Ansicht über die Entstehung von Muttermälern immer wieder in den Herzen abergläubischer Mütter Glauben findet und dann im gegebenen Falle durch autosuggestive Erinnerungsfälschung zur Thatsache in der Erinnerung der Mutter wird und als solche dem fragenden Arzte ernsthaft angegeben wird.

In unserem Falle liegt nichts dergleichen vor. —

Congruenz mit Nervenstämmen.

Was Übereinstimmung der Naevusstreifen mit Hauptnervenstämmen anbelangt, so könnte man den kurzen Streifen über der linken Augenbraue in Beziehung zum Nervus supraorbitalis bringen, doch lässt sich dieser Streifen, wie wir später sehen werden, auch anders erklären. Sonst finden sich bei unserem Falle keine Übereinstimmungen mit Hauptnervenstämmen.

Die Angaben in der Litteratur über solche Übereinstimmungen mit dem Verlaufe von Nervenstämmen sind ziemlich zahlreich, aber bei genauer Prüfung findet man, wie schon Philippson angiebt, dass die Congruenz fast in allen Fällen eine sehr unvollkommene ist.

Congruenz mit Hautnervengebieten.

Eine genaue Übereinstimmung von Naevusstreifen mit dem Gebiete einzelner Hautnerven konnte in unserem Falle nicht gefunden werden.

Die Litteraturangaben über solche Übereinstimmungen sind ebenso zahlreich als ungenau und oberflächlich.

Aber es giebt auch einzelne, gut beschriebene Fälle, welche in hohem Grade für den Zusammenhang des Naevus mit einem oder mehreren Hautnerven sprechen. So die zwei Fälle von Th. Simon (ein trophischer und ein vasomotorischer Naevus), welche genau dem Gebiete des I. und II. Trigeminus entsprechen.

In einem Falle von Werner erstreckt sich ein Feld multipler, glatter Pigmentmäler in Form eines spitzwinkeligen Dreieckes auf den Oberarm, hier genau dem auch in Dreiecksform auf den Oberarm übergreifenden Gebiete der N. N. supraclaviculares entsprechend.

Th. Spietschka stellt vier Fälle von „Naevus verrucopigmentosus linearis“ zusammen, wo Naevusstreifen aus dem Hautgebiete des II. und III. Intercostalnerven nach der Innenseite des Oberarmes hinüberziehen und hält diese Erscheinung, welche er aus der Henle'schen Anastomose des Ramus cutaneus lateralis des II. oder auch des III. Intercostalnerven mit dem Nervus cutan. brachii intern. minor (N. intercosto-humeralis) erklärt, für „einen schönen Beweis für den Zusammenhang der Hautaffektion mit den beiden anastomosierenden Nerven“.

Ob die geistreiche Erklärung Spietschkas die richtige ist, darüber lässt sich streiten, denn in allen vier Fällen Spietschkas überschreitet der Naevus das Gebiet des Nerv. cutan. brach. intern. minor am Arme und zieht in einem Falle sogar bis zur Hand hinab; auch dem Gebiete des II. und III. Intercostalis entspricht die Naevusausbreitung nicht immer genau. Überhaupt ist für Naevusstreifen an der vorderen Brustseite, welche sich in Längsrichtung auf den Arm fortsetzen, die Achselhöhlengegend gerade so die natürliche Brücke als für Henle's Nervenanastomose, und weiter für entsprechend verlaufende Gefässe und Muskeln.

Auch in unserem Falle findet sich ein Streifen, welcher ungefähr an der Brust dem Gebiete des Ramus cutan. lateralis des II. Intercostalnerven entspricht und oberhalb der Achselhöhle auf die Innenseite des Oberarmes hinüberzieht, hier das Gebiet des Nerv. cutan. brach. intern. minor ziemlich genau einnimmt, aber sich, wenn auch anfangs verschmälert, weiter nach unten auf den Arm fortsetzt.

Also wäre unser Fall eine Nr. 5 zu Spietschkas vier Fällen.

Zosterartige Ausbreitung und Beziehung zu Spinalnerven.

Die zosterartige Ausbreitung von Naevusstreifen parallel den Intercostalräumen, wie sie besonders schön ein Fall von Spietschka zeigt, bringen v. Bärensprung, Gerhardt, Spietschka und andere in Zusammenhang mit Spinalganglien oder Spinalnerven.

Diese Auffassung ist unseres Erachtens aus dem Grunde unrichtig, weil nach Eichhorst's Untersuchungen die Verbreitungsgebiete der Spinalnerven am Thorax nicht parallel den Rippen oder horizontal sich begrenzen, sondern wellig mit drei Elevationen auf jeder Seite.

Entsprächen die Naevusstreifen Spinalganglien oder Spinalnerven, so müssten sie auch die Elevationen der Eichhorst'schen Linien zeigen, also nicht den Rippen parallel laufen. Doch können ja immerhin solche, den Intercostalräumen parallel laufende, zosterartige Naevusstreifen eine Beziehung zu Ästen der Intercostalnerven haben, wie man sie, allerdings mit besserer Begründung, dem Herpes zoster zuschreibt, welcher ja auch öfter in flachen, nicht welligen Bogen den Rippen parallel oder auch mehr horizontal die Rippen querend, den Torax halbseitig umfasst. In unserem Falle sind keine solche den Rippen parallel laufenden Naevusstreifen da, sondern die an der linken Thoraxseite ziehenden drei Streifen laufen, wie beim Status angegeben wurde, ungefähr einander parallel, zuerst schräg nach oben und aussen, die Intercostalräume querend, bis sie in der Mammillarlinie etwa den höchsten Punkt erreichen, fallen dann in einen Winkel von 90°—45° (die oberen in grösseren Winkel als die unteren) nach unten ab, um in der

hinteren Axillarlinie in einen grösseren Naevusfleck auszulaufen.

Die eben hervorgehobene Abknickung der Naevusstreifen in der Mammillarlinie lässt sich unserer Ansicht nach mit dem Hautgebiete der Spinalnerven, wie es Eichhorst festgestellt hat, sehr wohl in Beziehung bringen.

Die Abknickung in der Mammillarlinie würde der „Scapularelevation" entsprechen, welche Eichhorst allerdings etwas weiter nach hinten zeichnet, doch liegen natürlicherweise die Elevationen individuell etwas verschieden. In unserm Falle spricht für einen ätilogischen Zusammenhang mit Spinalganglien oder Spinalnerven besonders noch der oberste der drei parallelen Streifen am Thorax, welcher an der vorderen Mittellinie etwas nach oben umbiegt, die „Mammillarelevation" Eichhorsts andeutend.

Demnach wäre unser Fall auch eine Stütze für die alte Theorie von Bärensprungs, welche einen ursächlichen Zusammenhang zwischen Naevusstreifen und Spinalganglien oder Spinalnerven lehrt. Doch lässt sich, worauf wir später noch kommen, der eigentümliche Verlauf dieser Naevusstreifen am Thorax nach Jadasohn auch noch anders erklären.

In der Litteratur haben wir keinen Fall finden können, bei welchem ein Zusammenhang von Naevusstreifen am Thorax mit Eichhorsts Linien behauptet wurde. Im Gegenteil hebt Jadasohn, welcher 9 Fälle mit mehr oder weniger wellig am Thorax verlaufenden Streifen zusammengestellt und aus dem Verlaufe der Haarströme zu erklären versucht hat, hervor, dass er Übereinstimmung mit Eichhorsts Linien nicht habe finden können.

Wir sind durchaus der Ansicht, dass der geknickte Verlauf der Streifen am Thorax mit der höchsten Erhebung in der Mammillarlinie gerade so gut auf Eichhorsts Linien, als auf den Verlauf

der Haarstromrichtungen bezogen werden kann, und dass darum die neun Fälle Jadasohns auch für die spinale Theorie v. Bärensprungs verwendet werden können.

Beziehung zu Voigt'schen Grenzlinien.

Als eine weitere Beziehung der Naevi zum Nervensysteme stellt Philippson zum ersten Mal 1890 in einer Reihe von Fällen eine auffallende Übereinstimmung von ichthyosiformen Naevusstreifen mit dem Verlaufe der von C. Aug. Voigt entdeckten „Grenzlinien der Hauptverästelungsgebiete von Hautnerven" fest.

Philippson entwickelt in seiner Arbeit, dass Voigts Grenzlinien sowohl die am weitesten vom Nervenstamme fortgewachsenen Fasern zweier Nervenstämme trennen, als auch die zugleich mit diesen Nervenfasern ausgewachsenen Hautbezirke verschiedener Wachstumsrichtung. Die Voigt'schen Grenzlinien liegen nach Philippson da, wo zwei Hautbezirke verschiedener Wachstumsrichtung zusammengestossen sind. Dieses Zusammenstossen zweier Nerven- und Hautbezirke verschiedener Wachtumsrichtung wird zur Veranlassung für mancherlei Entwicklungsstörungen im Baue der Haut, von welchen der ichthyosiforme Naevus oder die Ichthyosis partialis (nach Philippsons Auffassung) nur einen interessanten Einzelfall bildet.

Philippson führt neben anderen Anomalien an der Stelle von Voigt'schen Grenzlinien noch einen hochinteressanten Fall von partiellen Albinismus an, bei einem Hindu (Hutchinsons Fall), welcher pigmentlose Streifen, zum Teil genau im Verlaufe von Voigts Grenzlinien, erkennen lässt.

Später hat Jadasohn in seiner Arbeit vom Jahre 1895 21 Fälle streifiger Warzennaevi zusammengestellt, bei denen eine Übereinstimmung mit Voigt'schen Grenzlinien festgestellt werden konnte.

Bei Durchsicht dieser Fälle fallen zwei Thatsachen sofort auf:

1) dass in 19 von 21 Fällen die Übereinstimmung mit Voigts Grenzlinien sich findet an der „inneren Grenzlinie des Beines," welche von den Genitalien aus in der Mitte der Oberschenkelinnenseite durch die Kniekehle hinter dem inneren Fussknöchel herabzieht bis zum Innenrande der Fusssohle;

2) dass die Naevusstreifen in den meisten Fällen sich mit dem obersten Teile dieser Voigt'schen Linie nicht genau decken, sondern sich gerade nach oben auf die Hinterbacke mehr oder weniger weit fortsetzen.

Philippson erklärt diese laterale Abweichung der Naevusstreifen, welche stets nur bei Kindern anzutreffen sei, von der inneren Grenzlinie des Beines durch die Annahme, dass beim Kinde diese Grenzlinie mehr lateral als beim Erwachsenen, in gerader Richtung nach oben verlaufe und erst zur Zeit der Pubertät durch das relativ stärkere Wachstum der Genitalgegend nach einwärts verzogen werde.

Dass diese Erklärung der lateralen Abweichung von der Voigt'schen Grenzlinie nicht richtig ist, beweist unser Fall:

Am linken Beine zieht bei unserer Patientin, beginnend am Labium majus, ein schmaler, warziger, wenig pigmentierter Naevusstreifen über die Innenseite des Oberschenkels durch die Kniekehle über die Innenseite des Unterschenkels in leicht S-förmiger Krümmung hinter dem inneren Fussknöchel herab bis zum inneren Fussrand, wo er mit einer derben Schwiele endigt.

Dieser Naevusstreifen verläuft genau entsprechend der inneren Grenzlinie Voigts, welche am Oberschenkel das Gebiet des Nervus obturatorius von dem des Nervus cutan femoris posterior, am Unterschenkel das Gebiet des Nervus saphenus vom Nervus communicans tibialis trennt. Trotzdem nun

unsere Patientin erst jetzt 10 Jahre alt ist und nach Angabe der Eltern schon im 6. Monate die Hautaffektion bekommen hat, zeigt dieser Streifen nicht den nach Philippsons Hypothese zu erwartenden Verlauf gerade nach oben auf die Hinterbacke, sondern zieht genau Voigts Grenzlinie entsprechend am Oberschenkel aufwärts nach innen auf die Genitalien zu.

Ausser diesem Streifen am linken Beine finden sich bei unserer Patientin noch andere Naevusstreifen, welche mit Voigt'schen Grenzlinien in Beziehung gebracht werden können. Die beiden symmetrischen Bogen, welche „vom Scheitel des Kopfes nach hinten hinter den Ohren herunterziehen, um dann lateralwärts leicht konkav umbiegend wieder ganz symmetrisch ein Stück weit auf den Nacken überzugreifen und etwas unterhalb des Halsansatzes zu endigen," entsprechen genau der „hinteren, seitlichen, oberen Grenzlinie des hinteren Verästelungsgebietes des Kopfes und Stammes," welche am Kopfe und Halse das mediane Gebiet des Nervus occipitalis major und der Rami posteriores der oberen Cervicalnerven von dem lateralen Gebiete der Rami cutaneï anteriores des III. und IV. Cervicalnerven trennt.

Auch der breite Naevusstreifen, welcher nach Art eines Kinderhaarkammes genau über den Scheitel des Kopfes aufliegt und mit seinen beiden Schenkeln in gesichtswärts konvexen Bogen auf die äusseren Augenwinkel zuzieht, fällt, was seine beiden Schenkel anlangt, zusammen mit der vorderen, linken, seitlichen Grenzlinie des vorderen Verästelungsgebietes des Kopfes und Gesichtes, welche hier das Gebiet des I. Trigeminus vom Nervus auriculotemporalis trennt; der mittlere Teil des Bogens liegt aber weiter vorne als Voigts Grenzlinie, welche auf dem Kopfe mit nach hinten stark konvexem Bogen die Hinterhauptschuppe erreicht und so nach den Seiten und nach hinten interessanterweise genau

das Gebiet der Glatze des Mannes abgrenzt. Auf Voigt'sche Grenzlinien können endlich bei unserem Falle noch 2 Naevusstreifen bezogen werden:

Erstens der vom Nabel zur Symphyse ziehende verrucopigmentöse Streifen, der mit der medianen Grenzlinie Voigts zusammenfällt, welche die Rami cutaneï abdominis anteriores der linken und rechten Körperhälfte scheidet.

Zweitens der schmale, wenig pigmentierte Warzenstreifen, welcher vom rechten Mundwinkel nach aussen und unten in leicht nach oben konkaven Bogen läuft. Dieser Streifen entspricht der unteren Grenzlinie, welche „das dreieckige Verästelungsgebiet der sensiblen Portion des Nervus buccinatorius von dem Gebiete des Nervus mentalis trennt."

Die übrigen Naevusstreifen unseres Falles stimmen mit Voigt'schen Grenzlinien nicht überein. Unser Fall ist also auch ein weiterer casuistischer Beitrag zu den 21 Fällen Jadasohns; er ist weiter einer von den seltenen Fällen, wo ausser der inneren Grenzlinie des Beines noch andere mit Voigt'schen Grenzlinien zusammenfallende Naevusstreifen vorhanden sind.

Die auffallende Thatsache, dass in den meisten Fällen, in denen Übereinstimmungen mit Voigts Grenzlinien gefunden werden, fast stets die innere Grenzlinie des Beines in Betracht kommt, dürfte vielleicht darin seine Erklärung finden, dass, wie schon Jadasohn hervorgehoben hat, diese Grenzlinie ungefähr zusammenfällt mit einer Linie, welche Beziehungen zu den Haarströmen des Beines hat.

Jadasohn hat nämlich zuerst darauf aufmerksam gemacht, dass in einer grossen Anzahl von systematisierten Naevis die Naevusstreifen in der Richtung der von Escherich und Voigt festgestellten fötalen Haarströme verlaufen und sich besonders gerne dem Verlaufe von Linien entsprechend

lokalisieren, welche Gebiete verschiedener Haarstromrichtungen trennen (sogenannte Charakterisierungslinien).

Da nun eine solche Charakterisierungslinie der Haarströme am Beine, wie schon Jadasohn bemerkt, ziemlich genau mit der „inneren Grenzlinie des hinteren Verästelungsgebietes des Beines“ zusammenfällt, so kommen für die Entstehung von Naevusstreifen an dieser Stelle zwei ätiologische Momente in Betracht:

Voigts Grenzlinie, und Voigt-Escherichs Charakterisierungslinie der Haarströme, woraus sich vielleicht das besonders häufige Vorkommen von Naevusstreifen in dieser Stelle erklärt.

Beziehung zu Haarströmen.

Vergleichen wir Voigts und Escherichs Tafeln der fötalen Haarströme mit den Naevusstreifen unseres Falles, so finden wir manche schöne Übereinstimmung von Naevusefflorescenzen mit Haarstromrichtungen und deren Charakterisierungslinien:

Der Naevusstreifen am linken Beine, welcher auf der inneren Grenzlinie des Beines verläuft, entspricht fast ebensogut der eben genannten Charakterisierungslinie der Haarströme des Beines: nur der Teil des Streifens am Unterschenkel verläuft weiter hinten und entfernter von der Tibia, als die genannte Haarstromcharakterisierungslinie, welche sich in tibialwärts leicht konvexen Bogen dem Schienbeine mehr nähert als Voigts Nervengrenzlinie.

Der kleine Naevusstreifen, welcher vom linken inneren Augenwinkel in umgekehrt S-förmiger Krümmung nach oben und aussen zieht und schon in Zusammenhang mit dem Nervus supraorbitalis gebracht wurde, verläuft genau wie eine Haarstromcharakterisierungslinie Voigts, welche einen vom Scheitel herabkommenden mittleren Haarstrom

von einem anders gerichteten, seitlichen Haarstrom abgrenzt.

Auch jener Naevusstreifen, welcher vom Brustbeine aus, etwas nach links von der Mittellinie beginnend, nach der Innenseite des linken Oberarmes hinüberzieht und in seiner Lokalisation, wie schon oben gesagt, ungefähr dem Hautgebiete des Ramus posterior des II. Nervus intercostalis und des durch Henles Anastomose mit ihm verbundenen Nervus cutaneus brachii intern. minor. entspricht, kann zum Teil in Beziehung zu einem Haarstrome gebracht werden, welcher, von der Achselhöhle ausgehend, auf der Brust von oben und aussen nach innen und unten läuft und sich beiderseits in nach oben spitzen Winkel an die Medianlinie anlehnt. Unser Naevusstreifen hat genau die Richtung und die Breite dieses Haarstromes und legt sich ganz ähnlich wie dieser Haarstrom in nach oben spitzen Winkel an die Medianlinie an, erreicht dieselbe allerdings nicht ganz.

Der vom Nabel bis zur Symphyse scharf an die vordere Medianlinie angrenzende Naevusstreifen kann ebenfalls in Beziehung zu einer Charakterisierungslinie der Haarströme gebracht werden, in welcher sich die von der rechten und linken Bauchseite zusammenlaufenden Haarströme übereinanderlegen.

Gerade die scharfe Begrenzung der Naevuseffloreszenzen in der Mittellinie erklärt sich so am ungezwungendsten.

In der Litteratur wird dieses scharfe Abschneiden in der Mittellinie immer ins Feld geführt für den Zusammenhang mit dem an die Mittellinie angrenzenden Gebiete von Hautnerven; unseres Erachtens mit Unrecht, denn anatomische Präparate lassen stets ein Ineinandergreifen und ein Hinübergreifen der Hautnerven auf die andere Körperseite an diesen Grenzlinien erkennen.

Hinge die an die Mittellinie angrenzende Naevuspartie mit dem Hautnervengebiete zusammen, so wäre,

den anatomischen Verhältnissen entsprechend, ein Hinübergreifen auf die andere Seite zu erwarten, wie das beim Herpes zoster fast die Regel ist, aber nicht eine haarscharfe Abgrenzung in der Mittellinie, wie in unserem und zahlreichen anderen Fällen der Litteratur.

Diese scharfe Abgrenzung kann man, wie schon früher gesagt wurde, entweder mit Voigts Grenzlinien in Beziehung bringen, am ungezwungensten aber aus der durch Übereinanderlegen der beiderseitigen Haarströme gebildeten Charakterisierungslinie erklären.

Es finden sich in unserem Falle aber noch eine Anzahl von Streifen, welche ohne Hinzuziehung der Haarströme ganz unverständlich bleiben: So der (auf der Photographie leider nicht sichtbare) stark pigmentierte Streifen, welcher an der linken Halsseite, am Muskulus sterno-cleido-mastoïdeus beginnend, an der Halskopfgrenze medianwärts zieht und die Mittellinie etwas überschreitet. Dieser Streifen entspricht genau der Trennungslinie der Haarströme der Wange und des Halses, welche convergierend in dieser Linie zusammentreffen; nur die Breite des Naevusstreifens will sich allerdings nicht recht dieser Erklärung aus einer Haarstromtrennungslinie einfügen.

Die interessanteste Beziehung der Haarstromrichtung zu einem Naevusstreifen finden wir in unserem Fall am unteren Thorax und am Rücken:

Hier erinnern wir an die 3 Bogenstreifen, welche zwischen Processus enoiformis und Nabel an der Mittellinie beginnend, einander parallel, zuerst schräg nach oben und aussen ziehen, in der Mammillarlinie den höchsten Punkt erreichen und dann in einem Winkel von 90° bis 45° (die oberen in grösserem als die unteren) nach unten abfallen, um in der hinteren Axillarlinie in einem aus kleinen pigmentierten Wärzchen gebildeten Naevusfleck auszulaufen, welcher am Rücken leicht ansteigend, die Mittellinie hinten mit einer Spitze einige Centimeter überschreitet.

Jadasohn hat 9 Fälle zusammengestellt, bei denen wie in unserem Falle, diese eigentümlichen Bogen an der seitlichen, unteren Thoraxgegend zu finden sind.

Das Charakteristische dieser Bogen liegt, wie Jadasohn treffend hervorhebt in:

1) dem geknickten Verlauf an der Thoraxseite mit dem höchsten Punkt ungefähr in der Mammillarlinie,

2) dem relativ gestreckten Verlauf am Rücken,

3) dem Aufhören seitlich von der hinteren Mittellinie.

Das dritte Charakteristikum fehlt in einer Reihe von Fällen, so auch in unserem.

Den eigentümlich geknickten Verlauf an der Thoraxseite mit der höchsten Stelle ungefähr in der Mammillarlinie erklärt Jadasohn in interessanter Weise aus dem Verlauf der Haarströme:

Von der Achselhöhle zieht (Escherichs Tafeln der Haarströme) hinter der Mammillarlinie zum Oberschenkel herab eine Linie, von welcher auf ihrer ganzen Länge die Haarströme in einem bald grösseren, bald kleineren, nach unten offenen Winkel divergieren. (Voigt zeichnet diese Linie etwas mehr lateral.) Medianwärts von dieser Linie läuft der Haarstrom in einer Richtung nach innen nnd unten bis zur Mittellinie, lateralwärts von ihr läuft der Haarstrom fast horizontal und schliesst sich, nach unten spitzwinkelig umbiegend, entweder einem schmalen, vertikalen Haarstrom neben der hinteren Mittellinie an, oder verläuft, in gleicher Weise nach unten umbiegend, in der hinteren Mittellinie aus, hier eigentümliche /-Figuren mit dem anderseitigen Haarstrome bildend.

Genau der Richtung dieser Haarströme entsprechen die Naevusstreifen an der Thoraxseite bei den Jadasohn'schen Fällen und bei unserem Falle. Sie beginnen in der Mittellinie, steigen lateralwärts ziehend an bis zur Mammillarlinie, fallen dann in einen Winkel nach unten ab, um am Rücken mehr horizontal zu verlaufen.

In unserem Falle finden sich am Rücken in der Mittellinie, allerdings ohne Verbindung mit den eben genannten Streifen am Thorax, 2 Naevusflecken von Keilform oder ⌐-Form mit der Spitze nach unten, welche sich nur aus dem eben beschriebenen eigentümlichen ⌐-förmigen Verlauf der Hautströme über der Wirbelsäule erklären lassen.

Diese Keilformation von Naevusflecken an dieser Stelle finden sich in besonders schöner Weise in einem Falle von Veil.

Den oben genannten, hinteren vertikalen Rückenströmen der Haare entsprechen in unserem Falle die beiden links und rechts von der Mittellinie verlaufenden kurzen Streifen am Nacken unserer Patientin.

Auch am linken Oberarme verlaufen die Naevusstreifen in der Richtung der Haarströme.

Ganz auffallend ist die Übereinstimmung der Naevusstreifen mit der Haarstromrichtnng an der Ellenbogenbeuge, wo die Streifen bei unserer Patientin in einem Bogen radialwärts auf den Vorderarm verlaufen, gerade wie der Haarstrom an dieser Stelle.

Die Naevusstreifen, welche auf den linken Oberarm vom Rücken her hinüberziehen, verlaufen ebenfalls in der Richtung der Haarströme.

Der Trennungslinie der Haarströme am Oberarme entsprechend, welche im Sulcus bicipitalis internus verläuft, sehen wir auch in unserem Falle die Naevusstreifen etwas stärker ausgebildet.

In der Litteratur finden sich eine ganze Reihe von Fällen, wo der Sulcus bicipitalis internus hervorragend stark afficiert ist. Ein Rest, allerdings mehr uncharakteristischer Naevusefflorescenzen unseres Falles, welche alle im Status Erwähnung fanden, stimmt mit keinem der bekannten Liniensysteme überein.

Beziehung zu Blutgefässen und Lymphgefässen.

Eine Beziehung zu Blutgefässen, welche man in der Litteratur hie und da angegeben findet, konnte in unserem Falle nicht gefunden werden.

Ebensowenig konnte eine Congruenz mit Lymphgefässen konstatiert werden, wie sie allein Heller in einem Falle behauptet hat.

Überhaupt dürfte der exakte Nachweis einer Congruenz von Naevusstreifen mit Lymphgefässen wohl gar nicht zu führen sein, wegen des Mangels hervortretender grosser Lymphgefässe und der gleichmässigen Verteilung ungefähr gleichkalibriger Lymphgefässe unter der ganzen Körperhaut.

Hauptergebnisse unseres Falles:

1) Unser Fall zeigt, wie die Mehrzahl der streifigen verrucösen Naevi, keine wesentliche Verdickung der Hornschichte und kann darum nicht zur Ichthyosis partialis gerechnet werden.

2) Unser Fall ist anatomisch keine einheitliche Naevusform. Es finden sich neben einzelnen, stark vorhornten Efflorescenzen auch alle Übergänge bis zu vollständig weichen Warzengebilden. Dieses Vorkommen von pathologisch-anatomisch ganz verschiedenen Naevuseffloreszenzen bei demselben Individuum spricht sehr dafür, dass auch die wenigen, rein ichthyotischen Formen streifiger, warziger Hautveränderungen nicht, wie Kaposi und Philippson wollen, zur Ichthyosis zu rechnen sind, sondern als richtige Naevi aufzufassen sind.

3) Durch Thyreoïdintabletten wurde das Wachstum der Naevuseffloreszenzen unseres Falles bemerkenswerter Weise beeinflusst.

4) Unser Fall lässt sich, wie die meisten Fälle der Litteratur, nicht aus einem der bekannten Liniensysteme des Körpers erklären; auch wenn man die verschiedensten Liniensysteme zur

Erklärung hinzuzieht, bleibt doch noch ein Rest unverständlicher Efflorescenzen übrig.

5) In unserem Falle finden sich Beziehungen:

a) zu Nervenstämmen;
b) zu Spinalnerven oder Spinalganglien;
c) zu Voigt'schen Grenzlinien;
d) zu Haarstromrichtungen und deren Charkterisierungslinien;
e) zu Hautnervenbezirken.

6) Zosterartig den Rippen parallel laufende oder in flachen Bogen den Thorax umziehende Naevusefflorescenzen können nicht auf Spinalganglien oder Spinalnerven bezogen werden, sondern nur solche Efflorescenzen, welche analog den Eichhorst'schen Linien einen welligen Verlauf am Thorax zeigen.

7) Unser Fall beweist, dass Philippsons Erklärung des lateral abweichenden Verlaufes des Naevusstreifens am Oberschenkel von Voigts innerer Grenzlinie des Beines nicht richtig ist. Trotzdem nach Philippsons Hypothese der betreffende Naevusstreifen gerade nach oben auf die Hinterbacke sich fortsetzen müsste, verläuft er in unserem Falle genau der Voigt'schen Linie entsprechend genitalwärts nach oben und innen.

8) Das auffallend häufige Befallensein der inneren Voigt'schen Grenzlinie des Beines erklärt sich daraus, dass hier als zweites ätiologisches Moment noch die mit der Voigt'schen Grenzlinie fast gleich verlaufende Charakterisierungslinie der Haarströme des Beines in Betracht kommt.

9) Die scharfe Abgrenzung der Naevusefflorescenzen in der vorderen Mittellinie zwischen Nabel und Symphyse ist nicht zu erklären aus einer Affektion der an die Mittellinie angrenzenden Hautnerven einer Körperhälfte, sondern entweder mit der hier verlaufenden Voigt'schen Grenzlinie oder

der Charakterisierungslinie der Haarströme in der vorderen Medianlinie in ätiologische Beziehung zu bringen.

Meinem verehrten Lehrer und Chef, Herrn Professor Dr. O. Vierordt, spreche ich für die Überlassung des Materials und für die Unterstützung bei meiner Arbeit meinen besten Dank aus.

Litteratur.

1) v. Bärensprung: Charité-Annalen, 1863.
2) Theodor Simon: Archiv für Dermat. und Syphilis, 1872, Band IV.
3) Gerhardt: Jahrbuch für Kinderheilkunde IV. (1871.)
4) Philippson: Monatshefte für prakt. Dermatologie XI. (1890.)
5) Theodor Spietschka: Archiv für Dermatologie und Syphil. XXVII.
6) Jadasohn: Archiv für Dermatologie und Syphil. XXXIII.
7) Besnier u. Hallopeau: Progrès médic. (1891.)
8) Ledermann: Archiv für Dermatologie und Syph. LIII.
9) Kaposi: Vorlesung über Hautkrankheiten (1894).
10) Unna: Histopathologie.
11) Recklinghausen: Über multiple Fibrome der Haut. (1882.)
12) Ransom: Archiv für Dermatologie und Syphil. XLV.
13) Buri: Archiv für Dermatologie und Syphil. XXIX.
14) Lassar: Archiv für Dermatologie und Syphil. XXXV; XXXIII.
15) Joseph: Lehrbuch der Hautkrankheiten.
16) Galewsky: Archiv für Dermatologie und Syphil. XXVI.
17) Lesser: Lehrbuch der Hautkrankheiten.
18) A. Voigt: Denkschrift der kaiserl. Akademie der Wissenchaft (Wien) XXII.
19) Meissner: Archiv für Dermatologie und Syphil. XXXII.
20) Werner: Archiv für Dermatologie und Syphil.
21) Eichhorst: Zeitschrift für klin. Medizin (1888).
22) Escherich: Archiv für Anatomie und Physiologie. (1837.)
23) Voigt: Über die Richtung der Haare am menschl. Körper, 1857.
24) Heller: Archiv für Dermatologie und Syphil. XXXII.
25) Petersen: Archiv für Dermatologie und Syphil. XVI.
26) Veiel: Archiv für Dermatologie und Syphil. XXXVI.
27) Bloschko: Archiv für Dermatologie und Syphil. XXXII.
28) Heller: Atlas seltener Hautkrankheiten. Lief. XII.
29) Bestes Litteraturverzeichnis siehe Archiv für Dermatologie und Syphil. XXXIII Nr. 395 (Jadasohn).

Lebenslauf.
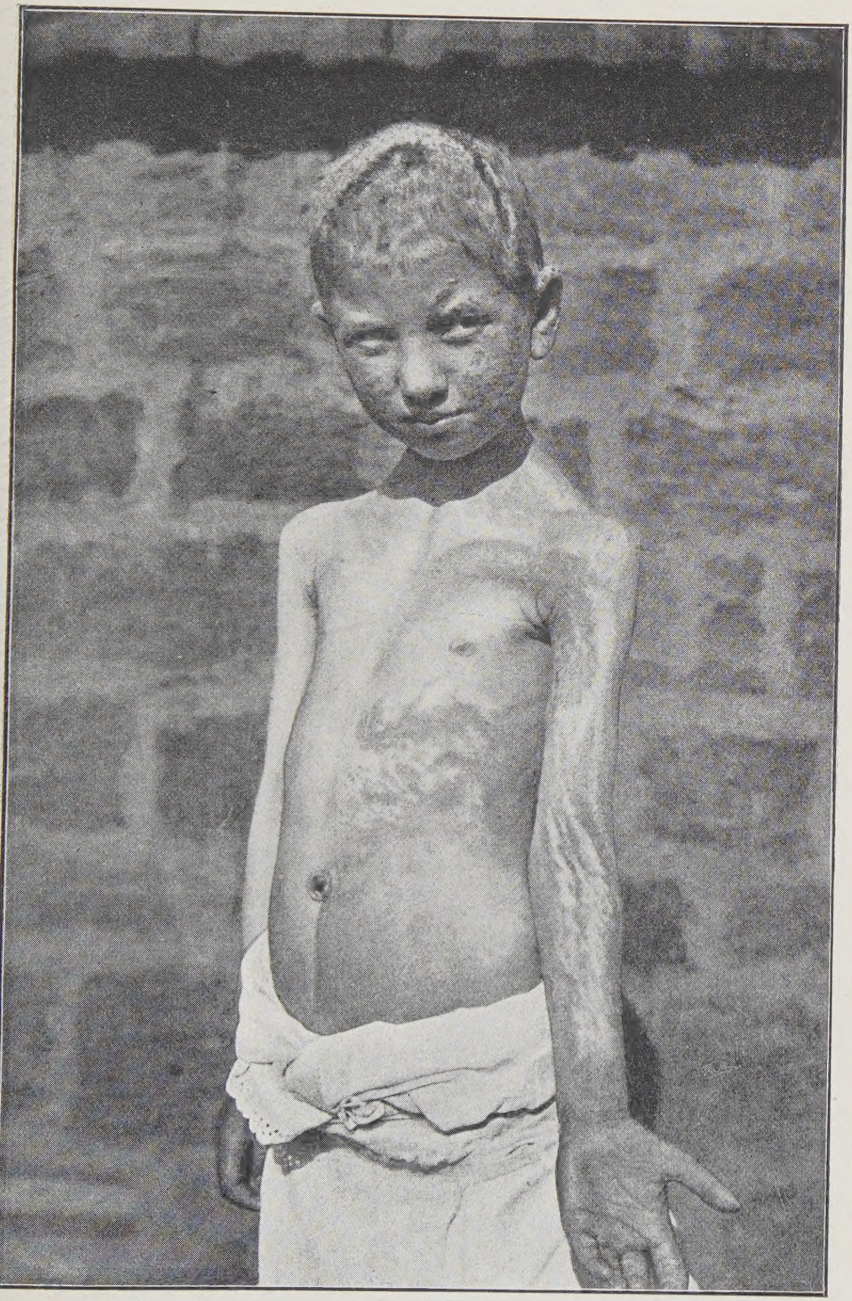
Ich, Paul Strasser, geboren den 29. August 1873 in Hannover als Sohn des Architekten August Strasser, besuchte die Gymnasien in Hannover und Bruchsal, studierte Medizin an den Universitäten Heidelberg, Kiel und Berlin. Tentamen physikum (Frühjahr 1895) und Staatsexamen (Herbst 1899) bestand ich an der Universität Heidelberg. Vom 1. August 1899 bis 1. August 1901 war ich Assistent an der Medizinischen Poliklinik in Heidelberg.